МЕДИЦИНСКАЯ ТЕХНИКА

НАУЧНО-ТЕХНИЧЕСКИЙ ЖУРНАЛ

Выходит 6 раз в год

№ 2 (260) 2010

МАРТ–АПРЕЛЬ

Издается с 1967 г., г. Москва

ТЕОРИЯ И КОНСТРУИРОВАНИЕ

Л.М. Смирнова, З.М. Юлдашев, Р.Я. Иоффе, Е.А. Иоффе

КОМПЬЮТЕРНАЯ ПЛАНТОПОДОГРАФИЯ НА ПРОГРАММНО-АППАРАТНОМ КОМПЛЕКСЕ «СКАН-М» ПРИ СКРИНИНГОВЫХ ОБСЛЕДОВАНИЯХ ДЕТЕЙ ДОШКОЛЬНОГО ВОЗРАСТА

Аннотация

В статье обсуждается опыт использования нового программно-аппаратного комплекса при выездных плантоподографических обследованиях детей дошкольного возраста. Представлены результаты факторного анализа экспериментальных данных, направленного на выявление информативности плантографических и подометрических критериев оценки состояния стоп у детей.

Введение

Массовые инструментальные плантоподографические обследования могут помочь раннему доказательному выявлению начальных признаков деформации стоп, своевременному назначению лечебно-профилактических мероприятий и, при необходимости, ортопедического обеспечения для лечения патологии, предотвращения или замедления ее прогрессирования и развития вторичных нарушений.

С целью определения возможности и целесообразности проведения компьютерной плантоподографической оценки состояния стоп у детей дошкольного возраста, нами были выполнены обследования 120 детей (69 мальчиков и 51 девочка) детских садов г. Санкт-Петербурга. Самому младшему ребенку был 1 год 8 месяцев, а старшему – 7 лет 10 месяцев (*рис. 1*).

Все эти дети по своему физическому развитию соответствовали дошкольному возрасту (от трех до семи лет) и посещали младшие, средние, старшие и подготовительные группы детских садов.

Обследования проводились на мобильном программно-аппаратном комплексе (ПАК) «Скан-М», ООО «ДиаСервис», Россия (*рис. 2*) [1].

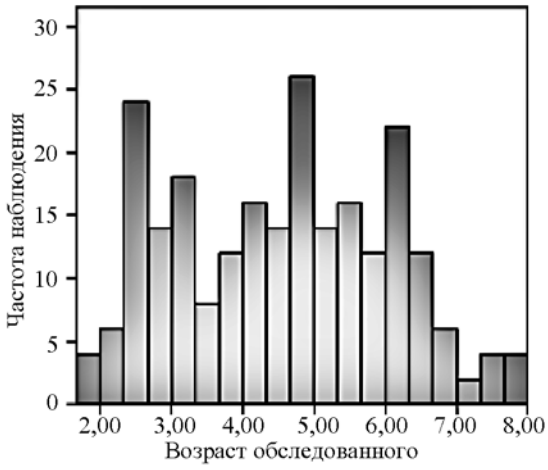

Рис. 1. Распределение обследованных детей по возрасту (в годах)

При работе на комплексе «Скан-М» использовался его функциональный модуль «ПлантоСкан», выполненный в виде складывающегося в чемодан трансформера (*рис. 3*), предназначенный для плантографии и подометрии методом оптического сканирования стоп в 3-х плоскостях (*рис. 4*).

© Издатель: СОО «Международное НТО приборостроителей и метрологов».



Рис. 2. Программно-аппаратный комплекс «Скан-М»

Рис. 3. Модуль «ПлантоСкан» – трехкоординатное сканирующее устройство

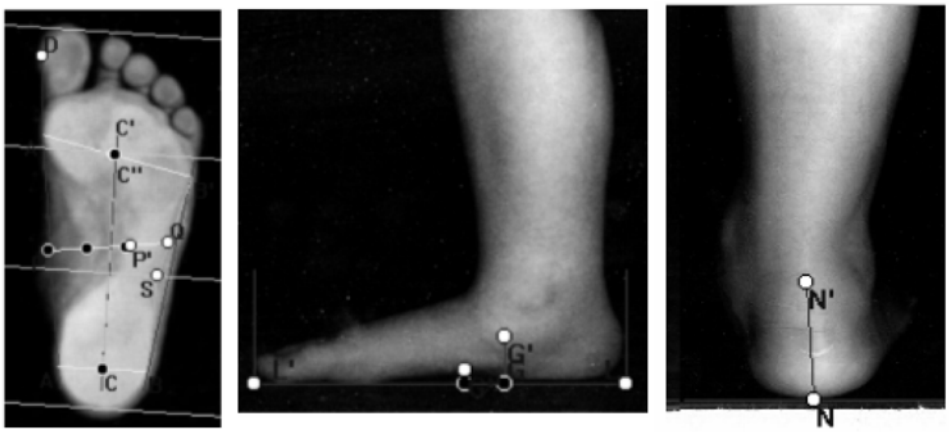

Рис. 4. Оцифрованные на ПАК «Скан» изображения левой стопы снизу (плантограмма), с медиальной стороны и сзади

Осуществлялось сканирование обеих стоп снизу, сзади и медиально под нагрузкой весом тела в положении ребенка стоя, с опорой на обе конечности.

Учитывая непривычные для детей условия обследования, для того чтобы минимизировать их влияние на точность результатов, плантоподография проводилась непосредственно на территории детских садов, с минимальным нарушением привычного режима дня детей. Для минимизации времени обследования и снижения утомляемости ребенка в базе данных ПАК для каждого из них были заранее заполнены анкетные формы.

Ввод результатов клинического осмотра врачом-ортопедом, наблюдающим ребенка, проводился уже после окончания обследования всей группы. Это позволило провести выездные обследования всех 120 детей всего за 3 рабочих дня. База данных обследования содержала анкетные данные (пол, возраст) и результаты клинического осмотра: характеристику положения пяточного отдела стоп и среднего отдела стоп во фронтальной плоскости, состояние продольных сводов стоп, положение переднего отдела стопы в плоскости опоры, состояние плюсны, угол оси 1-го пальца стопы. Оценка этих параметров проводилась по шкале отношений, представленной в *табл. 1*.

В эту же базу были введены экспериментальные значения плантоподографических индексов, рассчитанных с помощью программного обеспечения комплекса в интерактивном режиме [2], [3]:

- *a*1 – *угол шопарова сустава*, образованный линиями, соединяющими наиболее выступающую точку наружного контура пяточного отдела стопы, пучков и точку, расположенную на краю наружного отпечатка на расстоянии 0,36 длины стопы от пятки;
- *a*2 – *угол отклонения I-го пальца*, образованный внутренней касательной к отпечатку стопы и касательной к отпечатку I-го пальца;

Таблица 1

Кодирование клинических признаков патологии стопы для идентификации наблюдений базы данных

ОЦЕНКА	ПАРАМЕТР										
	Положение пяточного отдела стопы		Положение среднего отдела стопы		Состояние продольных сводов стопы		Положение переднего отдела стопы		Состояние плюсны	Положение 1-го пальца стопы	
	вальгус	варус	вальгус	варус	снижение	повышение	приведение	отведение	расширение	вальгус	варус
Норма	0	0	0	0	0	0	0	0	0	0	0
Незначительно	1	–1	1	–1	1	–1	1	–1	1	1	–1
Умеренно	2	–2	2	–2	2	–2	2	–2	2	2	–2
Выражено	3	–3	3	–3	3	–3	3	–3	3	3	–3
Невозможно ответить	999	999	999	999	999	999	999	999	999	999	999

Таблица 2

Фрагмент корреляционной матрицы показателей оценки состояния стопы для исходной базы данных

Переменная	Пол обследованного	Возраст обследованного	Положение пяточного отдела стопы	Состояние продольных сводов стопы	Положение переднего отдела стопы	Состояние плюсны	Положение 1-го пальца стопы
*a*1 – угол шопарова сустава		–0,244		0,297	0,331		
*a*2 – угол отклонения I-го пальца					–0,254		0,485
*k*1 – коэффициент переднего отдела стопы			–0,214		0,477		
*k*2 – коэффициент распластанности переднего отдела стопы	–0,170					0,142	–0,183
*k*3 – линейный показатель высоты свода		–0,380	0,336	0,626			
p – подометрический индекс			–0,233	–0,293			
b – угол вальгусного отклонения оси пяточного отдела стопы			0,587		–0,334		
*x*1 – показатель дуги свода		0,330	–0,310	–0,316			

- *k*1 – *коэффициент переднего отдела стопы*, определяемый как частное от деления ширины внутренней части линии пучков на ширину наружной части этой линии;
- *k*2 – *коэффициент распластанности переднего отдела стопы*, определяемый как частное от деления ширины стопы в пучках на длину стопы;
- *k*3 – *линейный показатель высоты свода*, определяемый расположением границы зоны анемии в среднем отделе стопы;
- *p* – *подометрический индекс*, определяемый как отношение высоты бугристости ладьевидной кости к длине стопы, умноженное на 100;
- *b* – *угол вальгусного отклонения оси пяточного отдел стопы*, определяемый как угол между горизонталью и срединной линией пяточного отдела, проходящей через середину ахиллова сухожилия и середину опорной поверхности пятки;
- *x*1 – *показатель дуги свода*, определяемый как расстояние от опоры до наивысшей точки дуги свода на изображении стопы с медиальной стороны.

В процессе анализа данных учитывались также жалобы на боль в нижних конечностях или утомляемость (со слов врача, воспитателя или ребенка), признаки нарушения осанки, укорочение конечности, прочие нарушения ОДА. Эти факторы носили второстепенный характер и использовались только для уточнения тех результатов обследования, которые не могли быть объяснены состоянием стопы.

Таким образом, база данных составила 240 наблюдений (количество стоп) и 21 переменную.

Анализ данных проводился в программе SPSS 11.5 for Windows. Описательная статистика позволила определить в ней 4 наблюдения (двое детей), плантоподографические индексы которых резко отличались от среднего значения аналогичных показателей как по общей выборке, так и по возрастным группам. Эти наблюдения соответствовали тем случаям обследования, когда ребенка в силу характерологических особенностей не удалось

Таблица 3

Повернутая матрица компонентов (база данных после удаления переменной «Показатель дуги свода»)

Переменная	Компоненты				
	1	2	3	4	5
Угол вальгусного отклонения оси пяточного отдела стопы	0,770				
Положение пяточного отдела стопы	0,744				
Положение переднего отдела стопы	–0,711				
Коэффициент переднего отдела стопы	–0,571				
Линейный показатель высоты свода		0,851			
Состояние продольных сводов стопы		0,794			
Угол шопарова сустава	–0,490	0,584			
Подометрический индекс		–0,446			
Угол отклонения I-го пальца			0,831		
Положение 1-го пальца стопы			0,812		
Коэффициент распластанности переднего отдела стопы				0,762	
Состояние плюсны				0,708	
Положение среднего отдела стопы					0,846

установить в положение, необходимое для корректного сканирования стоп. Эти наблюдения были исключены из дальнейшего анализа.

Следующим этапом было определение закона распределения по каждому из плантографических и подометрических индексов.

Использовались тесты Колмогорова-Смирнова и Шапиро-Уилкса. Результаты показали хорошее соответствие закону нормального распределения для показателей $a1$, $a2$ и $k2$, несколько меньшее соответствие $k1$ и совсем низкое – для $k3$ и p. Не соответствовал закону нормального распределения показатель дуги свода $x1$.

Анализ коэффициентов корреляции между переменными показал, что величина показателя дуги свода $x1$ более зависима от возраста ребенка, чем от состояния его стопы (*табл. 2*). Мы объясняем это тем, что данный показатель определяется как истинный (не относительный) размер между идентификационными точками стопы. Его величина зависит в большей мере не от состояния стопы, а от ее размера, что показывает некорректность использования данного показателя в диагностических целях. Данный параметр надо относить к длине стопы.

Остальные плантографические и подометрические показатели имели более выраженную корреляцию с каким-либо признаком деформации стопы, чем с полом или возрастом пациента (см. *табл. 2*). Выявлено, что индексы $k3$, p и особенно b коррелируют с переменной «Возраст», поэтому они должны оцениваться обязательно с учетом возрастной группы, к которой относится ребенок. Переменная $k1$ коррелирует с полом и должна оцениваться с учетом этого признака.

Для выявления корреляции плантографических и подометрических индексов между собой и с клиническими признаками патологии был предпринят многофакторный анализ. Всего было определено 5 компонент, каждая из которых объединяла несколько коррелирующих между собой клинических, плантографических и подометрических показателей (*табл. 3*).

Использование 6-итерационного вращения матрицы методом варимакса с нормализацией Кайзе-

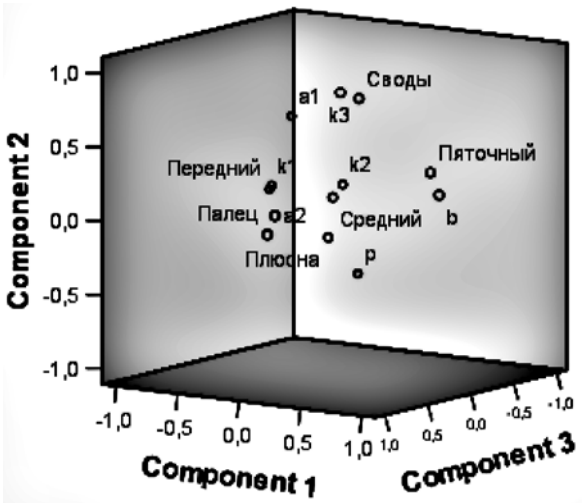

Рис. 5. Компонентная диаграмма перевернутой матрицы по результатам анализа базы данных методом варимакса с нормализацией Кайзера. Обозначения клинических признаков патологии: «пяточный» – пяточного отдела стопы; «средний» – среднего отдела стопы; «передний» – переднего отдела стопы; «своды» – продольных сводов стопы; «плюсна» – плюсневой области; «палец» – 1-го пальца стопы (буквенные обозначения плантографических и подометрических индексов см. в тексте)

ра позволило в наглядной форме представить смысловую нагрузку на каждую из компонент, объединяющих качественно оцениваемые признаки деформации стопы и количественные экспериментально полученные плантографические и подометрические индексы. Они сгруппировались таким образом, что каждая из групп характеризует одно из наиболее часто наблюдаемых у детей состояний стопы: физиологически или патологически низкие продольные своды, плоско-вальгусную деформацию, распластанность переднего отдела стопы с начальными проявлениями вальгуса 1-го пальца (*рис. 5*).

На наш взгляд, крайне целесообразно продолжение работ в данном направлении для уточнения разработанных нормативов на более обширной выборке данных, а также для разработки новых, более информативных и надежных, критериев оценки состояния стопы. Тем не менее уже по результатам этих исследований можно сделать следующие выводы.

Выводы

1. Объективно подтверждены и могут быть рекомендованы к практическому использованию при скрининговых инструментальных обследованиях детей дошкольного возраста следующие плантоподографические критерии: линейный показатель высоты свода, подометрический индекс, угол шопарова сустава, угол вальгусного отклонения оси пяточного отдела стопы, угол отклонения I-го пальца, коэффициент распластанности переднего отдела стопы.

2. Такие критерии, как линейный показатель высоты свода, подометрический индекс и угол вальгусного отклонения оси пяточного отдела стопы, должны определяться обязательно с учетом возрастной группы ребенка (с градацией в один год), а коэффициент распластанности переднего отдела стопы – с учетом пола.

3. Представляет интерес выраженная корреляция угла вальгусного отклонения оси пяточного отдела стопы с возрастом, что требует более углубленного изучения данного вопроса.

Список литературы:

1. Комплексы для компьютерной диагностики в ортопедии и протезировании / Web-сайт «ДиаСервис» (электронный ресурс). Режим доступа: www.diaserv.ru/scan.html.
2. *Аржанникова Е.Е, Смирнова Л.М., Кудрявцев В.А., Войнова Л.Е.* Использование аппаратно-программного комплекса «Плантоскан» для объективной оценки анатомо-функционального состояния стопы // Вестник гильдии протезистов-ортопедов. 2002. № 3(9). С. 34-39.

Людмила Михайловна Смирнова,
канд. техн. наук, докторант,
ведущ. научный сотрудник,
кафедра биомедицинской электроники
и охраны среды,
Санкт-Петербургский государственный
электротехнический университет «ЛЭТИ»
им. В.И. Ульянова-Ленина (СПбГЭТУ),
отдел биомеханических исследований
опорно-двигательной системы
Федерального государственного
учреждения «Санкт-Петербургский
научно-практический центр
медико-социальной экспертизы,
протезирования и реабилитации
инвалидов им. Г.А. Альбрехта
Федерального агентства
по здравоохранению
и социальному развитию»,
Зафар Мухамедович Юлдашев,
д-р техн. наук, профессор,
кафедра биомедицинской электроники
и охраны среды,
Санкт-Петербургский государственный
электротехнический университет «ЛЭТИ»
им. В.И. Ульянова-Ленина (СПбГЭТУ),
Роман Яковлевич Иоффе,
канд. мед. наук,
врач-ортопед,
Федеральное государственное учреждение
«Санкт-Петербургский
научно-практический центр
медико-социальной экспертизы,
протезирования и реабилитации
инвалидов им. Г.А. Альбрехта
Федерального агентства
по здравоохранению
и социальному развитию»,
Елена Анатольевна Иоффе,
врач-ортопед,
детская поликлиника №19,
г. Санкт-Петербург,
e-mail: info@diaserv.ru