

7. Корневский Н.А., Шуткин А.Н., Бойцова Е.А., Дмитриева В.В. Оценка и управление состоянием здоровья на основе моделей Г. Раша // Медицинская техника. 2015. № 6. С. 37-40.
8. Серегин С.П., Долженков С.Д., Коцарь А.Г. Современные информационные технологии в урологии. Монография. – Курск: Курский гос. техн. ун-т; Курское регион. отд-ние Междунар. акад. экологии и безопасности человека и природы, 2009. 364 с.
9. Шуткин А.Н., Федянин В.В., Корневская С.Н. Проектирование баз знаний медицинских экспертных систем с использованием коллективов нечетких правил / Материалы международной научно-практической конференции «Информационные проекты в медицине и педагогике». 2014. С. 61-64.
10. Холименко И.М., Конопля А.И., Братчиков О.И., Быстрова Н.А., Маврин М.Ю., Шатохин М.Н. Оксидантный стресс при остром серозном и гнойном пиелонефрите // Нефрология. 2017. № 21. Т. 1. С. 87-94.
11. Чернега М.С., Долженков С.Д., Петров С.В., Харьков С.В., Чулкинова Л.Ю. Прогнозирование послеоперационных осложнений при урологических заболеваниях на основе комбинированных нечетких правил // Известия Юго-Западного государственного университета. Серия: Управление, вычислительная техника, информатика. Медицинское приборостроение. 2014. № 2. Т. 3. С. 63-69.
12. Шатохин М.Н., Холименко И.М., Конопля А.И., Братчиков О.И., Гаврилюк В.П., Краснов А.В., Маврин М.Ю. Математическая оценка диагностической информативности лабораторных показателей при серозном и гнойном пиелонефрите // Экспериментальная и клиническая урология. 2016. № 4. С. 104-110.
13. Серегин С.П., Долженков С.Д., Корневская С.Н., Сапотонова Т.Н. Синтез комбинированных нечетких решающих правил для прогнозирования послеоперационных осложнений в урологии // Известия Юго-Западного государственного университета. Серия: Управление, вычислительная техника, информатика. Медицинское приборостроение. 2012. № 2. Т. 3. С. 293-297.

Николай Алексеевич Корневский,
 д-р техн. наук, профессор,
 зав. кафедрой биомедицинской инженерии,
 ФГБОУ ВО «Юго-Западный
 государственный университет»,
 Геннадий Вячеславович Сипливый,
 д-р мед. наук, профессор,
 кафедра урологии,
 Курский государственный
 медицинский университет,
 Дмитрий Сергеевич Родионов,
 аспирант,
 кафедра биомедицинской инженерии,
 Татьяна Николаевна Говорухина,
 канд. техн. наук, доцент,
 кафедра программной инженерии,
 ФГБОУ ВО «Юго-Западный
 государственный университет»,
 г. Курск,
 Валентина Викторовна Дмитриева,
 канд. техн. наук, доцент,
 кафедра электрофизических установок,
 НИЯУ «МИФИ»,
 г. Москва,
 e-mail: kstu-bmi@yandex.ru

Н.А. Гейдаров, К.Ю. Клышников, Е.А. Овчаренко

Использование нейронных сетей в системах визуального ассистирования имплантации транскатетерного протеза клапана аорты

Аннотация

Анализируется современное состояние подходов к анализу медицинских данных, получаемых в результате ангиографического исследования в рамках различных вмешательств на сосудистом русле человека. Рассмотрены основные подходы: image-based алгоритмы, алгоритмы машинного обучения и глубокое обучение нейросетей, как с позиции отдельных научных исследований, так и с прикладной точки зрения – с позиции создания систем визуального ассистирования медицинских процедур. Кроме того, представлен собственный взгляд авторов на перспективы и потенциальные решения трудностей при создании подобных комплексов для сердечно-сосудистой хирургии, в частности процедуры транскатетерного протезирования клапана аорты.

Введение

Транскатетерное протезирование клапанов сердца, в частности клапана аорты, получает все большее распространение на территории РФ, а в зарубежных клиниках переходит в рутинную практику для лечения аортального стеноза у пациентов высокого риска. Подобная динамика обусловлена совершенствованием конструкций (протезов клапана и систем доставки), коррекцией протокола предоперационного планирования, совершенствованием навыков хирургов и heart team [1]. Суть процедуры транскатетерного протезирования заключается в замене пораженного клапана сердца путем имплантации стентоподобного протеза с доставкой его через сосудистую систему пациента: бедренную, подключичную артерии, верхушку сердца и т. д. Учитывая ограниченность визуального доступа хирурга к месту имплантации, возникает необходимость визуализации и трекинга основных анатомических маркеров для обеспечения корректной имплантации протеза

[2]. Основным методом контроля всей процедуры является интраоперационная ангиография с контрастом, физической основой которой является принцип рентгенографии, а реализацией – установка С-дуги, которая представляет собой сканер компьютерной томографии [3]. Технической особенностью данной процедуры является, с одной стороны, необходимость определения точного расположения клапана с помощью томографии, с другой – минимизация данного воздействия, т. е. лучевой нагрузки на пациента и персонал. Показано, что точность имплантации протеза клапана влияет на риски возникновения интра- и постоперационных осложнений: возникновение блокад сердца (10...30 %), утечка крови в обход установленного протеза (4...35 %), перекрытие коронарных артерий (0,5...1 %) [4]. Кроме того, использование в ходе процедуры контрастирующего вещества для визуализации корня аорты, клапана, устья и состояний коронарных артерий оказывает существенную нагрузку на выводящую систему пациента и должно быть минимизировано, чтобы избежать почечной не-

достаточности у пожилых пациентов с высоким риском. Снизить рентгенологическую нагрузку и количество используемого контраста возможно за счет использования систем визуального ассистирования (СВА), определяющих автоматически ключевые анатомические маркеры, важные для хирурга: область фиброзного кольца, устья коронарных артерий, геометрия аорты и т. д. Разработка и внедрение подобных систем, предположительно, помогут снизить риски возникновения осложнений, ассоциированных с данной процедурой.

Ключевыми подходами к разработке подобных систем являются image-based алгоритмы, алгоритмы машинного обучения и глубокое обучение нейросетей.

Image-based алгоритмы

Ранние работы по сегментации изображений, выделению аорты и узловых точек не были связаны с машинным обучением и были основаны на алгоритмической обработке значений пикселей изображения. В работе А. Hennemuth с соавторами [5] для определения устья коронарной артерии рассматривается комбинация методов region growing и moment based shape analysis (авторы предполагают, что сечение аорты близко к эллиптическому). Метод требует указания начальных точек алгоритма вручную; при наличии шума на изображениях алгоритм нестабилен, точность падает, что является существенным недостатком подхода в целом (рис. 1а).

В исследовании под руководством Н. Тек [6] выделяется аорта: строится компонента связности вокселей с интенсивностью, превышающей пороговое значение (threshold), которое вычисляется с помощью задания начальной точки внутри аорты. Строится граф связности сосудов, и проводится постобработка полученного графа. Метод оказывается чрезвычайно дорогим из-за времени работы.

В исследовании D. Merk [7] отслеживается положение основных точек на последовательности изображений, полученных в результате флюороскопии. Четыре узловые точки (2 устья и 2 нижние точки аортальных клапанов) обнаруживаются путем гистограммного анализа изображений, содержащих контраст. После ручного задания узловых точек их положение отслеживается алгоритмом регистрации изображения на основе интенсивности пикселей. В результате чувствительности к шумам на изображении алгоритм показывает низкую точность. В работе тех же авторов [8] предлагается описанный алгоритм в сочетании с наложением получаемых в момент операции ангиограмм на предварительно построенную сеточную модель аорты (применяется эффективный алгоритм машинного обучения, описанный в [9], [10]). На основе томографических изображений С-дуги строится трехмерная модель и определяются узловые точки (рис. 1в). В дальнейшем на основе этих моделей автоматически определяется область для имплантации клапана. Положение области имплантации на рентгеноскопических изображениях относительно построенной трехмерной модели в ходе операции обновляется без использования контрастного агента путем аппроксимации движения катетера (рис. 1б). Для уточнения движения используется контрастный агент. Однако метод по-прежнему требует ручного задания положения катетера и протеза на первом снимке.

Алгоритмы машинного обучения

Более эффективными оказываются learning-based алгоритмы, основанные на деревьях решений, вероятностных подходах, кластеризации и т. д. Алгоритм Marginal Space Learning обнаружения аорты и узловых точек на имеющихся ангиограммах, приведенный в [9]-[11], основан на сегментации

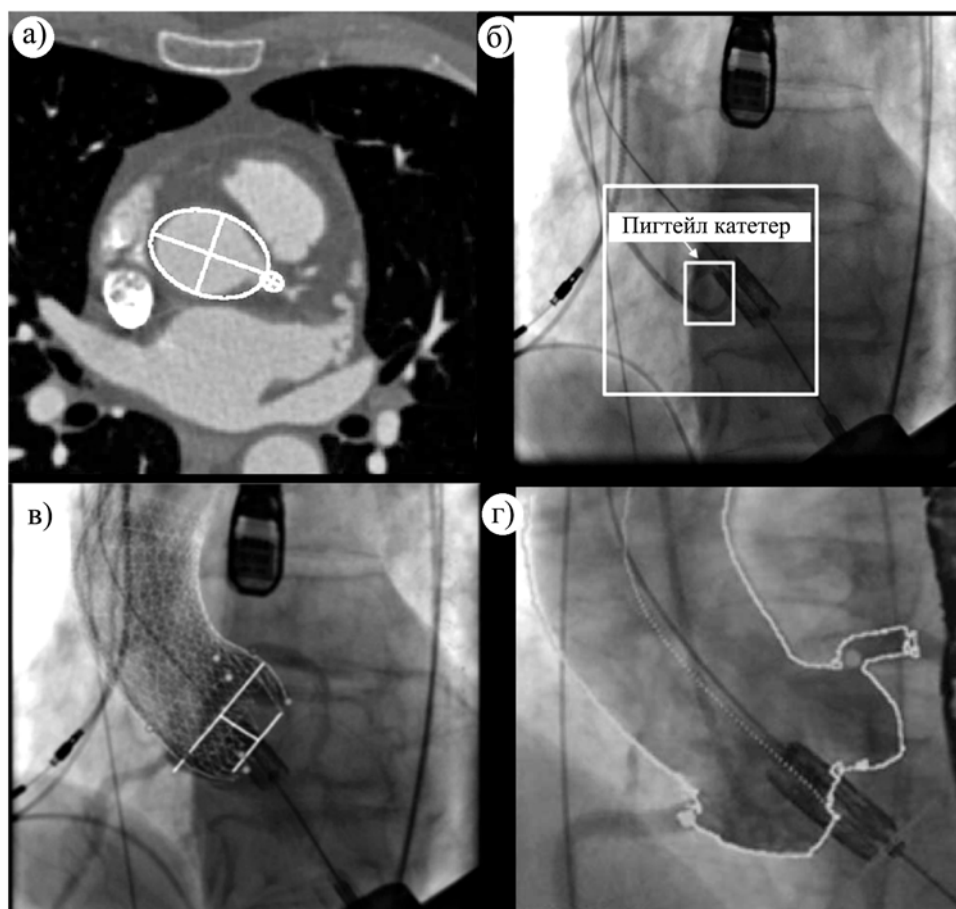


Рис. 1. Результат moment based analysis: а) эллипсы, аппроксимирующие поперечное сечение аорты и семенной кластер коронарной артерии (данные: Университет Мюнстера, Институт клинической радиологии); б) ручное задание положения катетера; в) наложение сеточной модели аорты на ангиограмму для работы; г) наложение сегментированной аорты на двумерное рентгеноскопическое изображение для визуального наведения при раскрытии клапана

аорты (рис. 1г). Для того чтобы минимизировать влияние шумов, детектор обучается отдельно для каждой из четырех частей: корень аорты, восходящая часть, дуга и нисходящая часть. Для работы с обучающей выборкой используется алгоритм Generalized Procrustes Analysis, минимизирующий сумму квадратов ошибки. При этом аорта обнаруживается даже в тех случаях, когда на изображении отсутствуют какие-либо элементы ее структуры. Процесс обнаружения состоит из трех шагов: определение позиции (якорной точки), определение угла наклона и масштабирование. В качестве классификаторов здесь используются вейвлеты Хаара или алгоритм Probabilistic Boosting-Tree. Далее выполняется уточнение полученных данных. К сожалению, алгоритм чувствителен к ошибкам в наборе данных, а сходимость метода не гарантирована.

В исследовании I.D. Jung [12] предлагается метод машинного обучения для выделения узловых точек на изображениях СТ. Вместо того чтобы рассматривать задачу определения узловых точек как задачу классификации, авторы предлагают регрессионный подход: для определения каждой узловой точки запускается несколько алгоритмов построения регрессионного дерева принятия решений. Выбирается дерево с минимальной дисперсией.

В работе Stern с соавторами [13] для определения узловых точек на рентгеновских изображениях используется случайный лес. Алгоритм работает даже в случае неоднозначного определения точек. Точность алгоритма увеличивается при дополнительном использовании марковской модели.

Заметим, что, как указано в работах А. Ng [14], производительность нейронных сетей глубокого обучения превышает производительность других инструментов машинного обучения, если обучающая выборка достаточно велика. Также стоит отметить, что проблемы дисбаланса выборки можно решить, с одной стороны, применением таких инструментов, как data augmentation, с другой стороны – специальными техниками, выравнивающими количество образцов [15]-[18].

Алгоритмы машинного обучения, основанные на применении глубокого обучения

В работе коллектива под руководством Н. Ма [19] для автоматического обнаружения снимков, содержащих контраст, используются нейронные сети. Применяются два различных метода. Рассматривается сверточная нейронная сеть, которая

принимает на вход кадр и определяет, содержится ли на изображении контрастное вещество. Второй подход, предложенный в статье, заключается в применении рекуррентной нейронной сети долговременной памяти (LSTM) для использования временной связи между кадрами. В этом случае сначала на снимках выделяются сосуды (применяются фильтры layer separation и multi-scale vesselness), полученная последовательность обработанных изображений поступает на вход нейронной сети. В работе [20] с помощью полностью сверточной нейронной сети на трехмерном рентгеновском изображении выполняется обнаружение шести узловых точек.

При применении нейронных сетей могут возникнуть проблемы недостаточного количества обучающих примеров и высокого уровня шума на изображениях. Также в ходе работы нейронной сети возникает опасность переобучения.

Точность распознавания изображений в случае применения методов машинного обучения во многом определяется обучающей выборкой. В большинстве случаев требуется достаточно много изображений для обучения. С другой стороны, данные медицинских обследований и изображения, полученные в ходе операций, часто имеются в ограниченном количестве. В особенности ситуация ухудшается при работе с 3D-изображениями. Для определения узловых точек в работе [21] предлагается стратегия, позволяющая обучить нейронные сети на сравнительно небольшом наборе изображений. Изображения обучающей выборки предварительно выравниваются в соответствии с шаблоном, и затем уже на выровненных изображениях обучаются две сверточные нейронные сети.

В работе Y. Zheng [22] рассматривается обучение нейронной сети на наборе трехмерных изображений. По сравнению с двумерным случаем увеличивается время обучения и вероятность переобучения. При этом обучающая выборка может быть сравнительно невелика, в том числе порядка нескольких сотен. Для решения этих проблем все изображения первоначально проходят через нейронную сеть с одним скрытым слоем для выявления наиболее подходящих изображений. Затем изображения подаются на вход второй сети глубокого обучения. Для повышения точности предлагается использовать вейвлеты Хаара.

В ходе ангиографии для уменьшения использования контрастного вещества можно получать изображения при разном уровне контраста. В этом случае качество изображений с низким уровнем контраста гораздо ниже, чем при высоком уровне

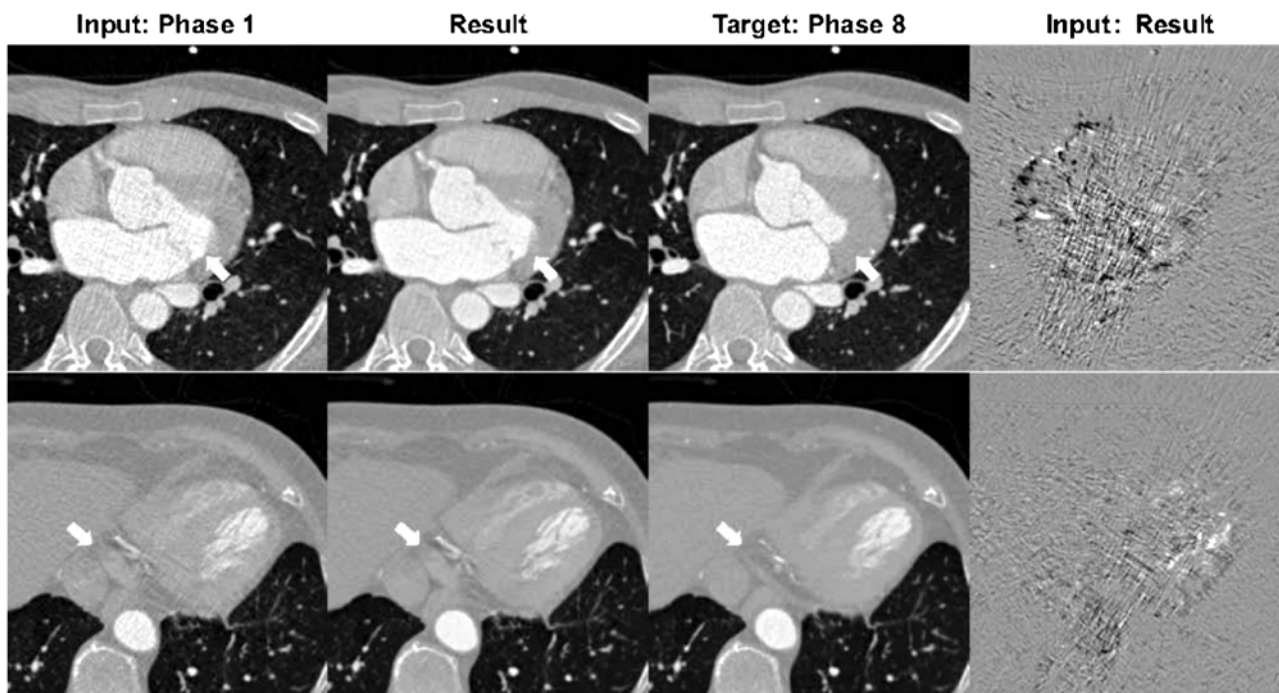


Рис. 2. Результаты применения сверточной нейронной сети для очищения от шумов ангиограмм для двух фаз. Стрелками обозначены наиболее различающиеся области

не контраста. В работе Kang с соавторами для удаления шума на снимках с низким уровнем контраста предлагается использовать состязательную систему шумоподавления, согласованную по циклам сердца, основанную на сверточной нейронной сети (рис. 2) [23].

Точность работы с рентгеновскими снимками ограничена сердечной и дыхательной деятельностью. Алгоритм автоматической компенсации движения при дыхании, основанный на привязке к узловым точкам, по которым отслеживается положение катетера, предложен в работе коллектива под руководством Xia [24]. Данный метод позволяет уменьшить применение контрастного вещества. Отслеживание непосредственно катетера реализовано с помощью вероятностного дискриминантного анализа (Probabilistic Linear Discriminant Analysis), а узловые точки, коррелирующие с движением катетера, определяют с помощью алгоритма Tracking-Learning-Detection (TLD) [25], [26].

Системы визуального ассистирования

Полноценные системы планирования операции и отслеживания положения протеза играют очень важную роль в процессе операции. Существующие работы описывают систему получения трехмерного изображения корня аорты из ряда ангиограмм, полученных вращением дуги на 200 град с шагом в 5 мин [27], [28].

Перед операцией необходимо позиционировать С-дугу – для правильного размещения симметричных протезов требуется перпендикулярность устройства по отношению к корню аорты [27]. Протезы, моделирующие анатомию, требуют дополнительного позиционирования С-дуги для размещения створок клапана, что достигается итерационным изменением угла формирования ангиограмм.

Для минимизации шумов искусственно останавливают дыхание пациента и снижают частоту сердечных сокращений, что замедляет ток крови, в результате чего требуется достаточно мало контрастного вещества. Далее определяют форму аорты и 8 узловых точек: нижней точки каждой створки клапана, устья коронарных артерий, точки соединения створок клапанов, а также осевой линии аорты. Параллельно плоскости, содержащей нижние точки створок, формируется окружность, изображение которой вырождается в прямую линию; если точки выровнены – это оптимальное положение С-дуги. Результаты обработки выводятся на 4 экрана: три ортогональных плоскости и финальное 3D-изображение. Узловые точки отображаются на каждом из экранов.

В работе Franke с соавторами предлагается реализация концепции magic lens, в рамках которой при помощи подключенных датчиков хирург видит пациента через экран с текущим изображением, дополненным предварительно полученной информацией с моделями сердца и кровеносных сосудов [29].

Также в литературе описана система, не только позволяющая отобразить на одном экране данные 3D-моделирования и ангиограмм, но и выполняющая автоматическое обнаружение контрастной жидкости на основе анализа гистограмм [28].

В работе Nguyen [3] представлена система, позволяющая осуществлять как планирование операции, так и непосредственное ассистирование в ходе операции. Система позволяет отслеживать плоскость аортального клапана путем обнаружения кальцификации. Обнаружение кальцификации производится посредством сравнения последовательных кадров. Рассчитанная плоскость накладывается на флюорографические изображения, полученные уже без использования контрастного агента.

Пакет обработки медицинских изображений, реализующий функционал как в среде MATLAB, так и на языке C++, представлен в [30]. Доступны отслеживание структур в ходе операции, обработка и отслеживание изображений клапанов, работа с флюорограммами, коррекция движения при дыхании. Двумерные и трехмерные изображения доступны в формате VTK.

Перспективные подходы к созданию СВА

Помимо основной задачи – визуализации анатомических ориентиров места имплантации для облегчения работы интервенционного кардиолога, подобные системы могут быть использованы при проектировании роботизированных систем. Real-time определение и трекинг якорных элементов с помощью технологии нейронных сетей во время транскатетерной имплантации могут стать контуром обратной связи для двигателей, управляющих автоматической или полуавтоматической системой доставки. Принцип заключается в определении оптимальной позиции транскатетерного протеза в корне аорты по данным С-дуги и соответствующей автоматической корректировке роботизированной доставочной системы: положения и скорости имплантации исходя из анализа изображений, получаемых во время процедуры. Такие комплексы требуют сочетанной реализации двух основных компонентов: роботизированной системы имплантации протезов и СВА, данные которой будут оказывать управляющее воздействие. Разработка подобных роботизированных систем описана в литературе [31]-[33], однако основой их управления по-прежнему остается

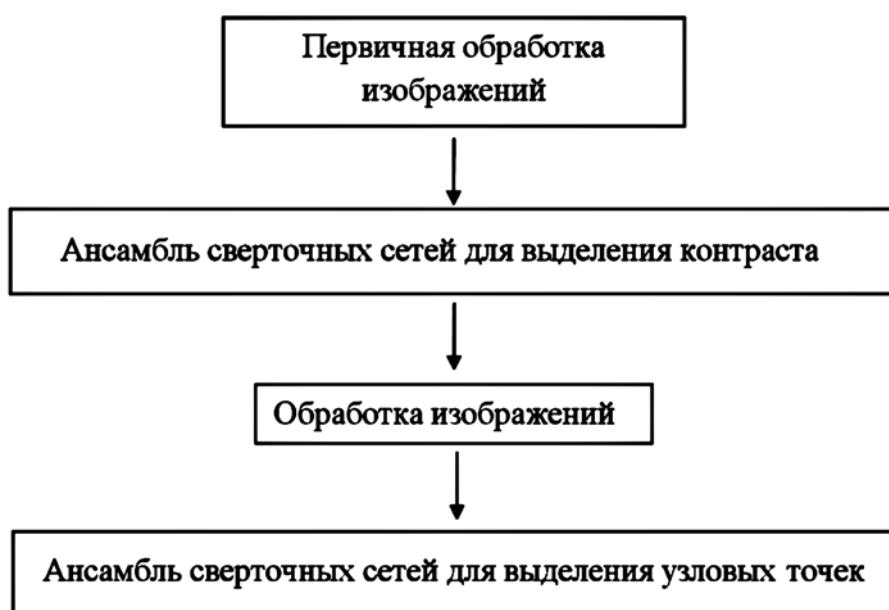


Рис. 3. Блок-схема алгоритма СВА: обработка изображений и применение ансамблей нейронных сетей

хирург-оператор. Интеграция СВА в такой комплекс в перспективе может привести к меньшему участию человека в управлении процедурой.

Применение глубокого обучения более эффективно по сравнению с другими методами машинного обучения, однако сталкивается с проблемой организации обучающей выборки. Во-первых, количество обучающих примеров может быть недостаточным для корректного обучения нейронной сети. Кроме того, сама выборка может быть несбалансированной.

С учетом этого перспективным может являться следующий подход к построению СВА: на первом шаге применяют набор фильтров для уменьшения шумов на изображениях, а также нейронную сеть, отбирающую наиболее подходящие изображения. На следующем шаге для определения узловых точек применяют ансамбль сверточных нейронных сетей. Применение ансамбля позволяет избежать проблемы переобучения, а также позволяет сбалансировать набор данных (рис. 3).

На первом этапе к прочитанным данным применяются фильтры первичной обработки изображений: обрезка фотографий, масштабирование, выравнивание гистограммы.

Далее применяется ансамбль сверточных нейронных сетей для обнаружения ангиограмм, содержащих контрастное вещество – именно с этими изображениями будет вестись дальнейшая работа. Каждая сверточная сеть состоит из чередующихся слоев свертки (convolution) и пулинга (pooling) и полносвязной части с двумя нейронами на выходном слое. Изображения, содержащие контраст, подвергаются дальнейшей обработке: используются фильтры порогового значения и детектор границ. Обработанные изображения далее поступают на вход ансамбля нейронных сетей-автоэнкодеров для выделения узловых точек. Применение ансамблевой структуры на этом шаге алгоритма позволяет не только избежать переобучения, но и сбалансировать выборку в процессе обучения.

Заключение

Необходимость СВА обусловлена поиском эффективного обнаружения ориентиров для имплантации клапана, что позволяет не только успешнее проводить процедуру транскатетерного протезирования, но и уменьшить количество используемого в ходе операции контраста. Кроме того, подобные системы могут стать компонентом автоматических роботизированных комплексов для имплантации транскатетерных устройств в качестве контура обратной связи.

Основные проблемы ранних алгоритмов сегментации аорты и обнаружения узловых точек – неустойчивость алгоритма в случае зашумленности изображения, а также высокие временные затраты, что не позволяло применять данные методы непосредственно в ходе операции. Алгоритмы машинного обучения позволили решить эти проблемы. Использование современных алгоритмов глубокого обучения позволяет еще более повысить эффективность применяемых методов, а также точность, устойчивость и скорость работы.

Предлагаемый подход создания СВА позволит использовать алгоритмы глубокого обучения даже на сравнительно небольшой обучающей выборке; применение ансамбля сверточных нейронных сетей позволит сбалансировать выборку и избежать проблемы переобучения.

Исследование выполнено за счет гранта Российского научного фонда проект № 18-75-10061 по теме «Исследование и реализация концепции роботизированного малоинвазивного протезирования клапана аорты».

Список литературы:

1. *Barbanti M. et al.* Transcatheter aortic valve implantation in 2017: State of the art // *EuroIntervention*. 2017. Vol. 24. № 13 (AA). PP. AA11-AA21.
2. *Hecker F. et al.* Transcatheter aortic valve implantation (TAVI) in 2018: Recent advances and future development // *Minerva Cardioangiol*. 2018. № 66. PP. 314-328.
3. *Nguyen D.L. et al.* Intraoperative tracking of aortic valve plane / 35th Annual International Conference of the IEEE

Engineering in Medicine and Biology Society (EMBC). Osaka. Piscataway. 2013. PP. 4378-4381.

4. *Yan T.D. et al.* Transcatheter Aortic Valve Implantation for High-Risk Patients with Severe Aortic Stenosis: A Systematic Review // *The Journal of Thoracic and Cardiovascular Surgery*. 2010. Vol. 139. № 6. PP. 1519-1528.
5. *Hennemuth A. et al.* One-click coronary tree segmentation in CT angiographic images / *International Congress Series*. Berlin. Elsevier. 2005. Vol. 1281. PP. 317-321.
6. *Tek H. et al.* Automatic coronary tree modeling // *Princeton. The Insight Journal*. 2008. PP. 1-8.
7. *Merk D.R. et al.* Image-guided transapical aortic valve implantation: Sensorless tracking of stenotic valve landmarks in live fluoroscopic images // *Innovations (Phila)*. 2011. Vol. 6. № 4. PP. 231-236.
8. *Karar M.E. et al.* A simple and accurate method for computer-aided transapical aortic valve replacement // *Comput. Med. Imaging. Graph*. 2016. № 50. PP. 31-41.
9. *Zheng Y. et al.* Automatic aorta segmentation and valve landmark detection in C-arm CT: Application to aortic valve implantation // *Med. Image Comput. Assist. Interv*. 2010. Vol. 13 (Pt. 1). PP. 476-483.
10. *Zheng Y. et al.* Four-chamber heart modeling and automatic segmentation for 3-D cardiac CT volumes using marginal space learning and steerable features // *IEEE Trans. Med. Imaging*. 2008. Vol. 27. № 11. PP. 1668-1681.
11. *Zheng Y. et al.* Automatic aorta segmentation and valve landmark detection in C-arm CT for transcatheter aortic valve implantation // *IEEE Trans. Med. Imaging*. 2012. Vol. 31. № 12. PP. 2307-2321.
12. *Al W.A. et al.* Automatic aortic valve landmark localization in coronary CT angiography using colonial walk // *PLoS ONE*. 2018. Vol. 13. № 7. P. e0200317.
13. *Stern D. et al.* From Local to Global Random Regression Forests: Exploring Anatomical Landmark Localization / *Medical Image Computing and Computer-Assisted Intervention – MICCAI 2016*. Athens. Springer International Publishing. 2016. PP. 221-229.
14. *Ng A.* Deep Learning. / <http://cs229.stanford.edu/materials/CS229-DeepLearning.pdf> (дата обращения: 15.01.2019).
15. *Chawla N.V. et al.* SMOTE: Synthetic Minority Over-sampling Technique // *Journal of Artificial Intelligence Research*. 2002. № 16. PP. 321-357.
16. *Ramentol E. et al.* SMOTE-RSB*: A Hybrid Preprocessing Approach based on Oversampling and Undersampling for High Imbalanced Data-Sets Using SMOTE and Rough Sets Theory // *Knowledge and Information Systems*. 2012. Vol. 33. № 2. PP. 245-265.
17. *Sun A. et al.* On strategies for imbalanced text classification using SVM: A comparative study // *Decision Support Systems*. 2009. Vol. 48. № 1. PP. 191-201.
18. *Yang P. et al.* A particle swarm based hybrid system for imbalanced medical data sampling // *BMC Genomics*. 2009. № 10. Suppl. 3. P. S34.
19. *Ma H., Ambrosini P., Walsum T.V.* Fast Prospective Detection of Contrast Inflow in X-ray Angiograms with Convolutional Neural Network and Recurrent Neural Network. *Lecture Notes / Computer Science Medical Image Computing and Computer-Assisted Intervention – MICCAI 2017*. Quebec City. Springer International Publishing. 2017. PP. 453-461.
20. *Julia M.H. et al.* CNN-based Landmark Detection in Cardiac CTA Scans / 1st Conference on Medical Imaging with Deep Learning (MIDL 2018). Amsterdam. CoRR. 2018. Abs/1804.04963.
21. *Zhang J. et al.* Detecting Anatomical Landmarks from Limited Medical Imaging Data Using Two-Stage Task-Oriented Deep Neural Networks // *IEEE Transactions on Image Processing*. 2017. Vol. 26. № 10. PP. 4753-4764.

22. *Zheng Y. et al.* 3D Deep Learning for Efficient and Robust Landmark Detection in Volumetric Data. Lecture Notes / Computer Science Medical Image Computing and Computer-Assisted Intervention – MICCAI 2015. Munich. Springer International Publishing. 2015. PP. 565-572.
23. *Kang E.* Cycle-consistent adversarial denoising network for multiphase coronary CT angiography // *Medical Physics*. 2018. Epub ahead of print.
24. *Xia Y. et al.* Context region discovery for automatic motion compensation in fluoroscopy // *International Journal of Computer Assisted Radiology and Surgery*. 2016. Vol. 11. № 6. PP. 977-985.
25. *Wang P. et al.* Catheter tracking via online learning for dynamic motion compensation in transcatheter aortic valve implantation // *Medical Image Computing and Computer-Assisted Intervention*. 2012. № 15 (Pt. 2). PP. 17-24.
26. *Kalal Z. et al.* Tracking-Learning-Detection // *IEEE Transactions on Pattern Analysis and Machine Intelligence*. 2012. Vol. 34. № 7. PP. 1409-1422.
27. *John M. et al.* System to Guide Transcatheter Aortic Valve Implantations Based on Interventional C-Arm CT Imaging / *Medical Image Computing and Computer-Assisted Intervention – MICCAI 2010*. Lecture Notes in Computer Science. Beijing. Springer International Publishing. 2010. PP. 375-382.
28. *Liao R. et al.* Automatic and efficient contrast-based 2-D/3-D fusion for trans-catheter aortic valve implantation (TAVI) // *Computerized Medical Imaging and Graphics*. 2013. Vol. 37. № 2. PP. 150-161.
29. *Franke S. et al.* A surgical assistance system for transcatheter aortic valve implantation based on a magic lens concept / *Proc. of Jahrestagung der Gesellschaft für computer- und robotergestützte Chirurgie (CURAC)*. Innsbruck. Univ. Prof. Dr. Mag. Wolfgang Freysinger. 2013. PP. 165-168.
30. *Queiros S. et al.* MITT: Medical Image Tracking Toolbox // *IEEE Transactions on Medical Imaging*. 2018. Vol. 37. № 11. PP. 2547-2557.
31. *Rippela R.A. et al.* The use of robotic endovascular catheters in the facilitation of transcatheter aortic valve implantation // *Eur. J. Cardiothorac. Surg.* 2014. Vol. 45. № 5. PP. 836-841.
32. *Mahmud E. et al.* First-in-Human Robotic Percutaneous Coronary Intervention for Unprotected Left Main Stenosis // *Catheter. Cardiovasc. Interv.* 2016. Vol. 11. № 2. PP. 12-18.
33. *Mazomenos E.B. et al.* Catheter manipulation analysis for objective performance and technical skills assessment in transcatheter aortic valve implantation // *Int. J. Comput. Assist. Radiol. Surg.* 2016. Vol. 11 (6). PP. 1121-1131.

Назим Абульфат-оглы Гейдаров,
канд. физ.-мат. наук, ст. преподаватель,
математический факультет,
ФГБОУ ВО «Кемеровский
государственный университет»,
Кирилл Юрьевич Клышников,
научный сотрудник,
Евгений Андреевич Овчаренко,
канд. техн. наук, зав. лабораторией,
лаборатория новых биоматериалов,
ФГБНУ «Научно-исследовательский
институт комплексных проблем
сердечно-сосудистых заболеваний»,
г. Кемерово,
e-mail: KlyshnikovK@gmail.com

**ВНИМАНИЮ ПОДПИСЧИКОВ,
РУКОВОДИТЕЛЕЙ СЛУЖБ ИНФОРМАЦИИ И БИБЛИОТЕК!**

**ПРЕДЛАГАЕМ ПОДПИСАТЬСЯ НА ЖУРНАЛ
«МЕДИЦИНСКАЯ ТЕХНИКА»**

НА 2020 ГОД.

Индекс по каталогу «Роспечать» – 72940.

В редакции можно оформить и оплатить льготную подписку с любого месяца.

**Стоимость подписки : 1500 руб. – за один номер,
4500 руб. – на первое полугодие 2020 года (3 номера), 9000 руб. – на 2020 год (6 номеров).**

Наши тел.: (495) 695-10-70, 695-10-71.