А.И. Мазуров

ПОСЛЕДНИЕ ДОСТИЖЕНИЯ В ЦИФРОВОЙ РЕНТГЕНОТЕХНИКЕ

Аннотация

Цифровые технологии открыли возможность применения в рентгеновских аппаратах методик, которые были практически недоступны аналоговой технике. В статье кратко рассмотрены двухэнергетическая рентгенография, томосинтез, линейная фазоконтрастная съемка и компьютерные системы обнаружения патологий CAD (Computer Aided Detection).

Введение

Известно, что в рентгеновских лучах за исследуемым объектом содержится информация об интенсивности, спектральном составе и фазе электромагнитных волн рентгеновского участка спектра. Однако до использования в рентгенотехнике цифровых технологий доступной для визуализации была только интенсивность невидимого теневого изображения. Кроме того, безуспешными были попытки автоматического обнаружения патологий, и практически умерла идея симультанной томографии, т. е. получения за одно качание рентгеновской трубки изображения любого слоя просвечиваемого объекта. Цифровые технологии позволили реализовать целый ряд методик, увеличивающих диагностические возможности рентгенотехники. Ниже кратко описана суть этих методик и представлены некоторые области их применения.

Двухэнергетическая рентгенография является простейшим методом спектрозональной съемки, которая основана на последовательном облучении исследуемого объекта рентгеновским излучением различного спектрального состава [1]. При двухэнергетической рентгенографии из двух изображений, сделанных при разных анодных напряжениях на рентгеновской трубке, получают раздельные изображения тканей, имеющих разные коэффициенты линейного ослабления, например, мягких тканей и костных структур. Двухэнергетическая рентгенография нашла применение при исследованиях органов грудной клетки [2] и молочной железы [3]. При такой съемке органов грудной клетки на изображении мягких тканей возможно обнаружение патологий, которые находятся за позвоночником или ребрами и не видны на обычной рентгенограмме.

Принцип раздельного воспроизведения изображений двух тканей просвечиваемого объекта можно пояснить, используя два монохроматических излучения с линейными коэффициентами ослабления для мягких тканей $\mu_м(\lambda_1)$ и $\mu_м(\lambda_2)$ и костных структур $\mu_к(\lambda_1)$ и $\mu_к(\lambda_2)$. Пусть мягкие ткани имеют толщину $Z_м$, а костные – $Z_к$. Тогда интенсивности излучений за объектом для двух снимков будут равны

$$\begin{cases} I(\lambda_1) = I_0(\lambda_1)\exp-\left[\mu_M(\lambda_1)Z_M + \mu_K(\lambda_1)Z_K\right]; \\ I(\lambda_2) = I_0(\lambda_2)\exp-\left[\mu_M(\lambda_2)Z_M + \mu_K(\lambda_2)Z_K\right]. \end{cases} \quad (1)$$

Эту систему уравнений можно решить относительно $Z_м$ и $Z_к$ и, следовательно, разделить суммарные изображения на изображения только мягких тканей и только костных структур. Несмотря на уменьшение отношения сигнал/шум в разделенных изображениях, обнаружение патологий увеличивается из-за уменьшения «структурного шума», т. е. исключения из изображений мешающих структур. Например, посредством удаления теней ребер на «мягкотканом» изображении грудной клетки улучшается способность всех рентгенологов, независимо от их опыта, обнаруживать и классифицировать легочные узелки на кальцинированные и некальцинированные [4]. Для еще большего улучшения диагностического качества изображений необходимо предусматривать шумоподавление. Из-за разделения первичных изображений во времени до нескольких сот миллисекунд есть вероятность рассовмещения изображений, что вызывает краевые артефакты. Клинические применения двухэнергетической рентгенографии непрерывно расширяются. Проводятся исследования по использованию в рентгенодиагностике более двух спектральных зон, что потенциально позволит рассчитывать эффективные атомные номера поглощающих тканей [3].

Томосинтез

Идея одновременного получения нескольких срезов (томограмм) исследуемого объекта была предложена Ци де Плантом (Ziedes des Plantes) в 1931 г. и нашла свое воплощение в методе пленочной симультанной томографии [5]. Однако симультанная томография из-за низкого качества изображений слоев, повышенных доз и ограниченного числа выделяемых слоев не получила широкого применения и в настоящее время не используется.

Возрождение метода получения многих слоев исследуемого объекта за одно качание рентгеновской трубки стало возможным на базе цифровых технологий. Этот метод получил название томосинтеза. Сущность томосинтеза заключается в получении серии цифровых рентгенограмм под разны-

ми углами с заданным шагом при поворачивании рентгеновской трубки в ограниченном угловом диапазоне (например ±20°). Во время выполнения разноракурсных рентгенограмм исследуемый орган должен быть неподвижным. По завершении съемки проекций и записи их в память происходит реконструкция срезов с помощью специального программного обеспечения. В основе алгоритмов реконструкции лежит сдвиг изображений проекций в пространстве относительно друг друга. Изменяя расстояния сдвига, реконструируют срез на различной глубине, а структуры вне реконструируемого среза расфокусируются в тем большей степени, чем дальше они находятся от реконструируемого слоя. Иногда несколько соседних срезов усредняются, что дает изображение с большим количеством деталей.

Как в линейной томографии угловой интервал качания рентгеновской трубки определяет глубинное разрешение, т. е. толщину выделяемого слоя? Чем больше этот интервал, тем тоньше выделяемый слой. Число проекционных изображений, выполненных под разными углами, определяет качество изображения восстановленных слоев. С другой стороны, увеличение числа проекций приводит к снижению дозы на каждую проекцию, если задана суммарная доза, что увеличивает шумы на проекционных изображениях. Кроме того, чем больше число проекций, тем больше время сканирования при цикле сканирования, которое обеспечивает детектор изображения. Поэтому важно, чтобы динамический детектор имел высокую скорость сканирования и малую инерционность, высокую квантовую эффективность и низкий уровень шума. В маммографах с функцией томосинтеза наиболее широко используются детекторы типа «плоская панель» прямого преобразования на аморфном селене (a-Se), а для общей рентгенографии – плоские панели непрямого преобразования (CsI-a-Si).

Томосинтез занимает промежуточное положение между линейной и компьютерной томографией (КТ). При большом числе проекций возможно восстановление объемного изображения исследуемого органа. В ряде случаев томосинтез может заменить дорогое и высокодозовое обследование на КТ.

В литературе [2] отмечается ряд клинических достоинств томосинтеза. Томосинтез увеличивает чувствительность и специфичность аппаратов из-за локализации патологии, лучшей визуализации ее форм и границ. Снижается число повторных обращений, т. к. многие из них связаны с эффектом наложения теней. В маммографии снижается количество биопсий.

Первые срезы томосинтезированных изображений были получены в 90-х годах прошлого века. В настоящее время томосинтез широко применяется в рентгенографии грудной клетки, маммографии и ортопедии.

Фазовый контраст

Многие органы и системы человеческого тела, состоящие из мягких тканей и жидкостей, имеют близкие эффективные атомные номера и плотности. С точки зрения рентгеновского просвечивания они эквивалентны воде, имеют эффективный атомный номер $Z = 7{,}4$ и электронную плотность $3{,}34 \cdot 10^{26}$ электронов на грамм. Их различение по интенсивности проходящих лучей возможно только за счет разной толщины или специальных методов контрастирования. Поэтому с 90-х годов прошлого века начались исследования по получению рентгеновских изображений на основе фазового контраста [6]-[10], который в оптическом диапазоне открыл Ф. Цернике (F. Zernike) [11]. Впервые этот метод фазоконтрастной съемки в рентгеновских лучах был исследован Снигиревым (A. Snigirev) с коллегами [12] и Вилкинсоном (S.W. Wilkins) с коллегами [7].

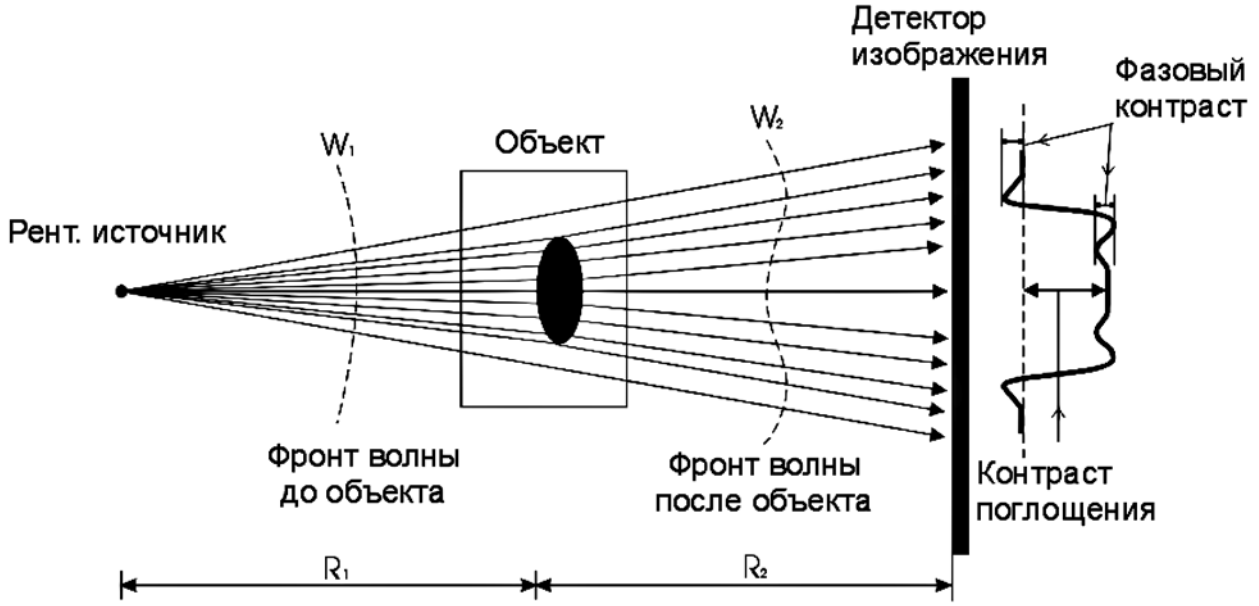

Рис. 1. Принцип съемки с получением линейного фазового контраста

Число публикаций по исследованию фазового контраста в рентгеновских лучах непрерывно увеличивается, однако до реализации этого метода в медицинских рентгеновских аппаратах еще далеко из-за отсутствия мощных монохроматических микрофокусных источников рентгеновского излучения. Определенные успехи достигнуты при использовании обычных микрофокусных рентгеновских трубок [13]. В этом случае на изображения в проходящих лучах накладывается изображение в лучах, отраженных границами раздела сред с разными показателями преломления (*рис. 1*). Изображение в отраженных от границ раздела сред лучах, фаза которых на границе изменяется на 180°, интерферирует с изображением в проходящих лучах, что обусловливает эффект подчеркивания границ.

На сегодняшний день известна только одна маммографическая система с использованием фазоконтрастной съемки [13]. Это маммограф «Regius Pureview» японской фирмы «Konica Minolta Medical». Для получения фазового контраста маммограф работает в режиме геометрического увеличения при использовании рентгеновской трубки с молибденовым анодом, у которой малое фокусное пятно равно 0,1 мм.

Для того чтобы получить линейный фазовый контраст с использованием обычной микрофокусной рентгеновской трубки, необходимо соблюсти ряд условий [13]. Для осуществления интерференции прямой волны с отраженной волной эти волны должны иметь одинаковую длину волны и должны быть пространственно когерентны. Длина пространственной когерентности обратно пропорциональна фокусному пятну рентгеновской трубки. Ширина спектра рентгеновского источника не критична к образованию линейного фазового контраста (отраженная и прямая волны интерферируют во всем спектральном диапазоне). Дополнительно к длине пространственной когерентности для получения фазового контраста необходимо обеспечить определенное расстояние между детектором и объектом, т. е. этот фазовый контраст образуется только в режиме геометрического увеличения [13]. Существует оптимальное увеличение, когда фазовый контраст максимален. При большем увеличении изображение оконтуриваемой детали постепенно деградирует и при больших увеличениях теряет сходство с оригиналом. С другой стороны, при контактной съемке линейный фазовый контраст не возникает.

По причине своей простоты съемка с линейным фазовым контрастом может потенциально широко использоваться во всех областях микрофокусной рентгенографии с увеличением. Под вопросом находится применение этого метода при просвечивании толстых объектов со сложной внутренней структурой. В этом случае разноудаленные слои объекта будут иметь отличающийся фазовый контраст, что может затруднить или сделать невозможной интерпретацию изображения рентгенологом.

Отделение фазовой информации от амплитудной требует специальных методик с использованием цифровой обработки изображения [14].

Системы компьютерного обнаружения – CAD

В течение 90-х годов прошлого века широкое распространение получили исследования в области компьютерного обнаружения патологий (CAD) и компьютерной диагностики (CADx – Computer Aided Diagnosis) [2], [15], [16]. Это быстро расширяющееся поле исследований переносит центр рентгенодиагностики от субъективного восприятия изображения рентгенологом к автоматизированному принятию решений.

Рис. 2. Упрощенный алгоритм CAD

Компьютерная система CAD работает как второй просматривающий изображение рентгенолог и является системой обнаружения возможных патологий. CAD обнаруживает подозрительные области на рентгенограмме и обращает на них внимание рентгенолога с помощью особых маркеров. По существу, CAD является экспертной системой, использующей сложные специализированные алгоритмы обработки изображений, распознавания образов и искусственного интеллекта. Технология

CAD непрерывно развивается. Пока рентгенолог понимает ограниченные возможности CAD, она играет вспомогательную роль. Сегодня CAD – это дополнительный инструмент, помогающий рентгенологу обнаруживать патологии. Эта методика помогает уменьшить количество ложно отрицательных диагнозов и увеличить процент выявляемости патологий, особенно она полезна молодым рентгенологам.

Рассмотрим упрощенный алгоритм работы CAD на примере обнаружения легочных узелков на цифровой рентгенограмме грудной клетки (*рис. 2*). В этой системе определение зон интереса основано на обнаружении узелковых структур. Далее в подозрительных зонах производится подробный морфологический и текстурный анализ, в результате которого удаляются предполагаемые ложно положительные зоны. Окончательное решение о присутствии или отсутствии узелка в оставленных зонах выносится посредством применения линейного классификатора, нейронной сети или какого-либо другого алгоритма, хранящегося в базе знаний. Одна из основных трудностей при разработке CAD заключается в несовершенстве накопленных баз знаний, которые к тому же у разных фирм разнятся.

В настоящее время CAD – это узко специализированные системы. Они используются в маммографии и рентгенографии легких. Медленно, но уверенно они входят в клиническую практику. Учитывая, что цифровая рентгенография становится «золотым» стандартом в исследовании большинства органов и систем, CAD, безусловно, будут интегрированы в цифровые аппараты различного назначения.

Заключение

Появление новых методик цифровой рентгенотехники свидетельствует о том, что рентгенология не исчерпала своих возможностей и продолжает удерживать лидирующее положение среди методов визуализации внутреннего строения исследуемых объектов. Потенциально фазовый контраст позволит визуализировать и дифференцировать мягкие ткани без использования контрастирующих веществ, а спектрозональные методы будут способны определять элементный состав исследуемых органов. Томосинтез частично заменит высокодозовую компьютерную томографию. Автоматическое обнаружение патологических новообразований с помощью CAD и их классификация существенно облегчат работу рентгенолога по постановке диагноза.

Список литературы:

1. *Блинов Н.Н., Жуков Е.М., Козловский Э.В., Мазуров А.И.* Телевизионные методы обработки рентгеновских и гамма-изображений. – М.: Энергоиздат, 1982. 200 с.
2. *McAdams H.P., Samei E., Dobbins J., Tourassi G.D., Ravin C.E.* Recent Advances in Chest Radiography // Radiology. 2006. 241 (3). PP. 663-683.
3. *Лемохин А.С.* Развитие метода мультиэнергетической радиографии и разработка спектрозонального рентгеновского детектора / Автореферат дис. к. т. н. – М.: ВНИИИМТ, 2004.
4. *Kelcz F., Zink F.E., Peppler W.W., Kruger D.G., Ergun D.L., Mistretta C.A.* Conventional Chest Radiography vs Dual-Energy Computed Radiography in the Detection and Characterization of Pulmonary Nodules // American Journal of Radiology. 1994. Vol. 162. PP. 271-278.
5. *Овощников М.С.* Новые аппараты и методы рентгенологического исследования. – Киев: Государственное медицинское издательство УССР, 1962.
6. *Шовкун В.Я.* Разработка фазоконтрастного маммографа в схеме «In-Line Holography» // Медицинская физика. 2007. № 2. С. 25-34 и № 3. С. 37-45.
7. *Wilkins S.W., Gureyev T.E., Gao D., Pogany A. & Stevenson A.W.* Phase-contrast imaging using polychromatic hard X-rays // Nature. 1996. Vol. 384. № 28. PP. 335-338.
8. *Wu X, Liu H.* Clinical implementation of X-ray phase-contrast imaging: Theoretical foundations and design considerations // Med. Phys. 2003. Aug. 30 (8). PP. 2169-2179.
9. *Wu X., Liu H., Yan A.* Optimization of X-ray phase-contrast imaging based on in-line holography // Nuclear Instruments and Methods in Physics. 2005. Vol. 234. PP. 563-572.
10. *Wu X, Liu H.* Clarification of aspects in in-line phase-sensitive X-ray imaging // Med. Phys. 2007. Vol. 34. № 2. PP. 737-743.
11. *Марешаль А., Франсон М.* Структура оптического изображения. – М.: Мир, 1964.
12. *Snigirev A., Snigireva I., Kohn V., Kuznetsov S., Schelokov I.* On the possibilities of X-ray phase contrast microimaging by coherent high-energy synchrotron radiation // Rev. Sci. Instrum. 1995. Vol. 66. № 12. PP. 5486-5492.
13. *Zhou Shu-Ang, Brahme A.* Development of phase-contrast X-ray imaging techniques and potential medical applications // Physica Medica. 2008. Vol. 24. PP. 129-148.
14. *Грязнов А.Ю.* О возможности получения фазоконтрастных изображений на микрофокусных источниках рентгеновского излучения // Биотехносфера. 2010. № 1/7. С. 30-32.
15. *Nishikawa R.M.* Computer-aided detection in digital mammography / In book: Digital Mammography. Edited by Pisano E.D., Yaffe M.J., Kuzmiak C.M. – Lippincott, Williams & Wilkins. Philadelphia, USA, 2004.
16. *Gilbert F.J., Lemke H.* Computer-aided diagnostics // British Journal of Radiology. 2005. Vol. 78. S1-S2.

Анатолий Иванович Мазуров,
канд. техн. наук,
зам. генерального директора по науке,
ЗАО «НИПК «Электрон»,
г. С.-Петербург,
e-mail: mazurov@elektron.ru